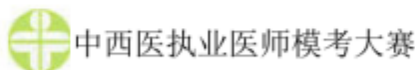
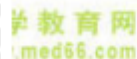
诊断学基础 50 题



1. 表现为典型弛张热的疾病是

- A. 布鲁杆菌病
- B. 肺炎球菌性肺炎
- C. 风湿热
- D. 渗出性胸膜炎
- E. 疟疾



2. 气胸出现的呼吸困难为

- A. 呼气性呼吸困难
- B. 吸气性呼吸困难
- C. 混合性呼吸困难
- D. 神经精神性呼吸困难
- E. 以上都不是



3. 慢性溶血常有的三大特征是

- A. 寒战、高热、头痛
- B. 头痛、腰痛、呕吐
- C. 贫血、黄疸、脾大
- D. 高热、贫血、呕吐
- E. 腰痛、呕吐、黄疸



4. 犬吠样咳嗽见于

- A. 急性胸膜炎
- B. 大叶性肺炎
- C. 急性左心衰
- D. 喉头炎症水肿
- E. 肺结核



5. 心源性水肿多见于

- A. 肝硬化
- B. 重症肝炎
- C. 右心衰竭
- D. 肾病综合征
- E. 甲状腺功能减退症



6. 关于热型的说法错误的是

- A. 伤寒常为稽留热

B. 弛张热是指体温在 39°C 以上, 一天内波动不超过 2°C

C. 间歇热是发热期和无热期交替出现

D. 肺结核常为不规则热

E. 发热不一定是感染引起的

7. 甲状腺功能亢进引起发热的主要原因是

A. 坏死物质吸收

B. 内分泌与代谢障碍

C. 产热过多

D. 散热过少

E. 抗原-抗体反应

8. 右上腹痛伴发热、黄疸 3 天, 最可能的诊断是

A. 急性胆囊炎

B. 急性胃炎

C. 消化性溃疡

D. 急性阑尾炎

E. 急性胰腺炎

9. 关于腹痛部位, 下列叙述正确的是

A. 胃、十二指肠溃疡疼痛多在右上腹

B. 急性阑尾炎疼痛在右下腹麦氏点

C. 小肠疾病疼痛多在右上腹

D. 胆囊炎疼痛多在左上腹

E. 肝脓肿疼痛多在中下腹

10. 胃及十二指肠疾病所致的呕血与黑便最常见于

A. 阑尾炎

B. 十二指肠炎

C. 慢性胃炎

D. 急性胃黏膜病变

E. 消化性溃疡

11. 抽搐病因中, 属于感染性颅脑疾病的是

A. 癫痫

B. 脑外伤

C. 脑肿瘤

D. 脑寄生虫病

E. 脑血管性疾病

12. 关于黄疸的特点, 下列说法正确的是

A. 溶血性黄疸以非结合胆红素增多为主

B. 肝细胞性黄疸尿胆红素阴性

C. 胆汁淤积性黄疸尿胆原增多

D. 肝细胞性黄疸尿胆原减少

E. 胆汁淤积性黄疸尿胆红素阴性

13. 下列最容易引起大量咯血的疾病是

A. 肺炎

B. 肺结核

C. 肺栓塞



D. 肺肿瘤

E. 肺梗死

14. 下列不属于个人史的是

A. 社会经历

B. 习惯与嗜好

C. 冶游史

D. 职业和生活条件

E. 生育史

15. 正常人支气管呼吸音可听到的部位为

A. 左锁骨上窝

B. 右锁骨上窝

C. 胸骨角周围

D. 胸骨上窝

E. 肩胛间区

16. 肺实变可出现的体征是

A. 支气管语音增强

B. 语颤减弱

C. 叩诊鼓音

D. 湿啰音

E. 肺泡呼吸音增强

17. 语颤增强见于

A. 肺气肿

B. 气胸

C. 胸腔积液

D. 肺实变

E. 胸膜肥厚

18. 当腹水量大于多少时，可以叩出移动性浊音

A. 50ml

B. 1000ml

C. 1500ml

D. 2000ml

E. 2500ml

19. 肝脏缩小见于

A. 肝炎

B. 肝脓肿

C. 早期肝硬化

D. 肝淤血

E. 亚急性重型肝炎

20. 板状腹可见于

A. 急性阑尾炎

B. 急性胆囊炎

C. 肠结核

D. 急性胃肠穿孔

E. 大量腹水



21. 急性胃肠穿孔的重要征象是

- A. 肝浊音界消失代之以鼓音
- B. 腹部压痛
- C. 胃振水音
- D. 移动性浊音
- E. 发热



22. 匙状甲多见于

- A. 风湿热
- B. 紫癜型先天性心脏病
- C. 支气管扩张
- D. 缺铁性贫血
- E. 呼吸不良综合征



23. 腹部触诊为揉面感见于

- A. 结核性腹膜炎
- B. 胃肠穿孔
- C. 肝癌破裂出血
- D. 急性胆囊炎
- E. 急性腹膜炎



24. 检查大量腹水患者的肝脏时，应用的触诊方法是

- A. 冲击触诊法
- B. 滑行触诊法
- C. 深压触诊法
- D. 浅部触诊法
- E. 双手触诊法



25. 颈静脉搏动见于

- A. 二尖瓣关闭不全
- B. 三尖瓣关闭不全
- C. 主动脉瓣关闭不全
- D. 甲亢
- E. 肺动脉高压



26. 可以使气管移向健侧的疾病为

- A. 一侧肺不张
- B. 一侧肺硬化
- C. 胸膜粘连
- D. 胸腔积液
- E. 肺硬化



27. 伤寒患者可见的面容是

- A. 急性热病容
- B. 慢性病容
- C. 无欲貌
- D. 面具面容
- E. 水肿面容



28. 醉酒步态可见于

- A. 佝偻病

- B. 脑瘫
C. 小脑病变
D. 脊髓疾病
E. 锥体外系疾病
29. 瞳孔扩大见于
A. 阿托品过量
B. 有机磷农药中毒
C. 吗啡中毒
D. 伤寒
E. 虹膜炎
30. 心前区隆起见于
A. 冠心病
B. 肺心病
C. 先天性心脏病
D. 心包炎
E. 心肌炎
31. 二尖瓣狭窄时的听诊特点是
A. 心尖部收缩期吹风样杂音
B. 心尖部舒张期隆隆样杂音
C. 主动脉瓣区舒张期叹气样杂音
D. 胸骨左缘 3、4 肋间粗糙的收缩期杂音
E. 肺动脉瓣区舒张期杂音
32. 钟摆律或胎心律可见于
A. 甲亢
B. 肺气肿
C. 肝硬化
D. 重症心肌炎
E. 肾病综合征
33. 脉搏骤起骤降，急促而有力为
A. 奇脉
B. 毛细血管搏动征
C. 枪击音
D. 杜氏双重杂音
E. 水冲脉
34. 血清中 HBeAg 阳性时，说明
A. 无传染性
B. 病情比较稳定
C. 曾感染乙肝病毒
D. 具有免疫力
E. 具有较大传染性
35. 关于尿胆红素测定，下列叙述正确的是
A. 正常可出现阳性反应
B. 肝细胞性黄疸时，尿胆红素为阳性
C. 阻塞性黄疸时，尿胆红素阴性



D. 溶血性黄疸时, 尿胆红素明显增加

E. 严重肾损伤时, 尿胆红素明显增加

36. 无尿是指 24 小时尿量少于

A. 200ml

B. 250ml


C. 300ml  医学教育网
www.med66.com

D. 100ml

E. 50ml

37. 内生肌酐清除率测定反映的是

A. 近端肾小管排泌功能

B. 远端肾小管排泌功能  医学教育网
www.med66.com

C. 肾小球滤过功能

D. 肾脏浓缩稀释功能

E. 肾血流量

38. 血浆纤维蛋白原增高可见于


A. DIC

B. 糖尿病

C. 肝硬化

D. 重型肝炎

E. 原发性纤溶症

39. 网织红细胞计数减少见于  医学教育网
www.med66.com

A. 慢性白血病

B. 急性失血性贫血

C. 急性白血病

D. 溶血性贫血

E. 原发性血小板减少性紫癜

40. 尿酮体阳性见于  医学教育网
www.med66.com

A. 急性膀胱炎


B. 肾结核

C. 肾盂肾炎

D. 肾结石

E. 糖尿病酮症酸中毒

41. 变异型心绞痛的心电图表现为

A. T 波双向  医学教育网
www.med66.com

B. T 波低平

C. S-T 段呈下垂型压低

D. S-T 段抬高

E. S-T 段呈水平型

42. U 波增高, 可见于

A. 低血钙

B. 低血钾  医学教育网
www.med66.com

C. 高血压

D. 冠心病

E. 高血钠



43. 符合左心室肥大的心电图诊断标准是

- A. $R_{V_1} + S_{V_2} > 1.2mV$
- B. $R_{V_5} + S_{V_1} > 4.0mV$
- C. $R_{V_5} + S_{V_1} > 1.0mV$
- D. $R_{V_1} + S_{V_2} > 3.5mV$

E. 心电轴正常

44. 胃肠道穿孔应该首选的检查是

- A. 卧位腹平片
- B. 立位透视或腹部平片
- C. 卧位腹透
- D. 盆腔像
- E. 全消化道造影

45. 原发性支气管肺癌周围型的 X 线表现是

- A. 渗出性病变
- B. 纤维索条
- C. 肿块内见到的小圆形或管状低密度影
- D. 增殖性病变
- E. 实变区密度较低呈毛玻璃样

46. 风湿性心脏病主动脉瓣关闭不全心脏外形是

- A. 靴形
- B. 烧瓶状
- C. 梨形
- D. 普大形
- E. 以上都不是

47. 肠蠕动音为金属样可见于

- A. 麻痹性肠梗阻
- B. 机械性肠梗阻
- C. 低血钾
- D. 急性肠炎
- E. 败血症

48. 直肠指诊时, 触到表面凹凸不平、质地坚硬的肿物应考虑

- A. 肛裂
- B. 直肠周围脓肿
- C. 直肠癌
- D. 直肠息肉
- E. 直肠囊肿

49. 浅反射不包括

- A. 直接角膜反射
- B. 腹壁反射
- C. 提睾反射
- D. 膝反射
- E. 间接角膜反射

50. 前壁心肌梗死特征性心电图改变出现的导联是

- A. V_1 、 I 、 aVF



B. II、III、aVF

C. $V_1 \sim V_3$

D. $V_1 \sim V_5$

E. $V_3 \sim V_5$



答案及解析

1. 【正确答案】C

【答案解析】弛张热：体温在 39℃ 以上，但波动幅度大，24 小时内体温差达 2℃ 以上，最低时仍高于正常水平。常见于败血症、风湿热、重症肺结核、化脓性炎症等。

本题知识点：发热。



2. 【正确答案】C

【答案解析】混合性呼吸困难：吸气与呼气均感费力，呼吸频率浅而快。见于重症肺炎、重症肺结核、大面积肺不张、大块肺梗死、大量胸腔积液和气胸等。

本题知识点：呼吸困难。



3. 【正确答案】C

【答案解析】慢性溶血常有贫血、黄疸、脾肿大三大特征。

本题知识点：黄疸、抽搐、意识障碍。

4. 【正确答案】D

【答案解析】咳嗽的音色：声音嘶哑的咳嗽多见于声带炎、喉炎、喉癌，以及喉返神经受压迫；犬吠样咳嗽多见于喉头炎症水肿或气管受压；无声（或无力）咳嗽可见于极度衰弱或声带麻痹的患者；带有鸡鸣样吼声常见于百日咳；金属调的咳嗽可由于纵隔肿瘤或支气管癌等直接压迫气管所致。

本题知识点：咳嗽与咯痰。

5. 【正确答案】C

【答案解析】心源性水肿见于右心衰竭、缩窄性心包炎等。

本题知识点：水肿。



6. 【正确答案】B

【答案解析】弛张热：体温在 39℃ 以上，但波动幅度大，24 小时内体温波动在 2℃ 以上，最低时仍高于正常水平。常见于败血症、风湿热、重症肺结核、化脓性炎症等。

本题知识点：发热。



7. 【正确答案】B

【答案解析】内分泌与代谢障碍所致的非感染性发热：如甲亢、大量脱水等。

本题知识点：发热。

8. 【正确答案】A

【答案解析】腹痛的部位：如胃、十二指肠疾病、急性胰腺炎疼痛多在中上腹部；肝、胆疾患疼痛位于右上腹；急性阑尾炎早期疼痛在脐周或上腹部，数小时后转移至右下腹；小肠绞痛位于脐周；结肠疾病疼痛多位于下腹或左下腹；膀胱炎、盆腔炎症及异位妊娠破裂引起的疼痛在下腹部；空腔脏器穿孔后引起弥漫性腹膜炎则为全腹痛；结核性腹膜炎、腹膜转移癌、腹膜粘连等腹痛呈弥漫性与不定位性。

本题知识点：腹痛。

9. 【正确答案】B

【答案解析】腹痛的部位：如胃、十二指肠疾病、急性胰腺炎疼痛多在中上腹部；肝、胆疾患疼痛位于右上腹；急性阑尾炎早期疼痛在脐周或上腹部，数小时后转移至右下腹；小肠绞痛位于脐周；结肠疾病疼痛多位于下腹或左下腹；膀胱炎、盆腔炎症及异位妊娠破裂引起的疼痛在下腹部；空腔脏器穿孔后引起弥漫性腹膜炎

炎则为全腹痛；结核性腹膜炎、腹膜转移癌、腹膜粘连等腹痛呈弥漫性与不定位性。

本题知识点：腹痛。

10. 【正确答案】E

【答案解析】胃及十二指肠疾病所致的呕血与黑便中，最常见的原因是消化性溃疡。

本题知识点：呕血与黑便。

11. 【正确答案】D

【答案解析】抽搐的病因中的颅脑疾病

(1) 感染性疾病 如各种脑炎及脑膜炎、脑脓肿、脑寄生虫病等。

(2) 非感染性疾病 ①外伤：产伤、脑挫伤、脑血肿等。②肿瘤：原发性肿瘤（如脑膜瘤、神经胶质瘤等）及转移性脑肿瘤。③血管性疾病：脑血管畸形、高血压脑病、脑梗死、脑出血等。④癫痫。

本题知识点：黄疸、抽搐、意识障碍。

12. 【正确答案】A

【答案解析】溶血性黄疸实验室检查以非结合胆红素增多为主，结合胆红素一般正常。肝细胞性黄疸实验室检查示血清结合及非结合胆红素均增多。尿中尿胆原增多，尿胆红素阳性。胆汁淤积性黄疸实验室检查示血清结合胆红素明显增多。尿胆原减少或阴性，尿胆红素阳性。

本题知识点：黄疸、抽搐、意识障碍。

13. 【正确答案】B

【答案解析】大量咯血（每日超过500ml）常见于空洞型肺结核、支气管扩张症和肺脓肿；中等咯血（每日100~500ml）可见于二尖瓣狭窄；其他原因所致的咯血多为小量咯血（每日在100ml内），或仅为痰中带血。咯粉红色泡沫痰为急性左心衰竭的表现。

本题知识点：咯血。

14. 【正确答案】E

【答案解析】个人史包括以下几个方面：①社会经历。②职业和工作条件。③习惯与嗜好。④冶游史

本题知识点：问诊。

15. 【正确答案】D

【答案解析】支气管呼吸音：正常人在喉部、胸骨上窝、背部第6颈椎至第2胸椎附近均可听到，如在肺部其他部位听到支气管呼吸音则为病理现象。

本题知识点：肺和胸膜检查。

16. 【正确答案】A

【答案解析】肺实变的体征：

(1) 望诊 两侧胸廓对称，患侧呼吸动度可局限性减弱或消失。

(2) 触诊 气管居中，患侧语音震颤增强。

(3) 叩诊 患侧呈实音。

(4) 听诊 患侧肺泡呼吸音消失，可听到病理性支气管呼吸音，支气管语音增强。

本题知识点：肺和胸膜检查。

17. 【正确答案】D

【答案解析】语颤增强见于以下几种情况：①肺实变：见于肺炎链球菌肺炎、肺结核、肺脓肿及肺癌等。②压迫性肺不张：见于胸腔积液上方受压而萎瘪的肺组

织及受肿瘤压迫的肺组织。③较浅而大的肺空洞：见于肺结核、肺脓肿、肺肿瘤所致的空洞。

本题知识点：肺和胸膜检查。

18. 【正确答案】B

【答案解析】移动性叩诊浊音：

当腹腔内有 1000ml 以上游离液体时，患者仰卧位叩诊，脐部呈鼓音，腹部两侧呈浊音；侧卧位时，叩诊上侧腹部转为鼓音，下侧腹部呈浊音。这种因体位不同而出现浊音区变动的现象称为移动性浊音阳性，见于肝硬化门静脉高压症、右心衰竭、肾病综合征、严重营养不良以及渗出性腹膜炎（如结核性或自发性）等引起的腹水。

本题知识点：腹部检查。

19. 【正确答案】E

【答案解析】肝脏大小变化的临床意义：弥漫性肝肿大见于肝炎、脂肪肝、肝淤血、早期肝硬化、白血病、血吸虫病等；局限性肝肿大见于肝脓肿、肝囊肿（包括肝包虫病）、肝肿瘤等；肝脏缩小见于急性和亚急性重型肝炎、晚期肝硬化。

本题知识点：腹部检查。

20. 【正确答案】D

【答案解析】弥漫性腹肌紧张多见于胃肠道穿孔或实质脏器破裂所致的急性弥漫性腹膜炎，此时腹壁常强直，硬如木板，故称为板状腹。

本题知识点：腹部检查。

21. 【正确答案】A

【答案解析】肝浊音界消失，代之以鼓音，是急性胃肠穿孔的重要征象，亦可见于人工气腹。肝炎、肝脓肿时可出现肝区叩击痛。

本题知识点：腹部检查。

22. 【正确答案】D

【答案解析】匙状甲（反甲）常见于缺铁性贫血，偶见于风湿热。

本题知识点：肛门、直肠检查，脊柱与四肢检查。

23. 【正确答案】A

【答案解析】腹膜慢性炎症时，触诊如揉面团一样，不易压陷，称为揉面感，常见于结核性腹膜炎、癌性腹膜炎。

本题知识点：腹部检查。

24. 【正确答案】A

【答案解析】冲击触诊（浮沉触诊法）适用于大量腹水而肝、脾难以触及时。

本题知识点：基本检查法。

25. 【正确答案】B

【答案解析】颈静脉搏动可见于三尖瓣类闭不全。

颈动脉搏动见于发热、甲状腺功能亢进症、高血压、主动脉瓣关闭不全或严重贫血等。

本题知识点：颈部检查。

26. 【正确答案】D

【答案解析】气管检查：正常人的气管位于颈前正中部。大量胸腔积液、气胸或纵隔肿瘤及单侧甲状腺肿大，可将气管推向健侧；肺不张、肺硬化、胸膜粘连时，气管被牵拉向患侧。

本题知识点：颈部检查。

27. 【正确答案】C

【答案解析】伤寒面容可见表情淡漠，反应迟钝，呈无欲状态。见于伤寒、脑脊髓膜炎、脑炎等高热衰弱患者。

本题知识点：全身状态检查。

28. 【正确答案】C

【答案解析】醉酒步态见于小脑病变、酒精中毒等。

本题知识点：全身状态检查。

29. 【正确答案】A

【答案解析】瞳孔扩大 (>5mm) 见于外伤、青光眼绝对期、视神经萎缩、完全失明、濒死状态、颈交感神经刺激和阿托品、可卡因等药物影响。

本题知识点：头部检查。

30. 【正确答案】C

【答案解析】心前区隆起见于以下几种情况：①某些先天性心脏病，如法洛四联症、肺动脉瓣狭窄等。②儿童时期患慢性风湿性心脏病伴右心室增大者。

本题知识点：心脏血管检查-视诊、触诊、叩诊及瓣膜、心率、心律、心音听诊。

31. 【正确答案】B

【答案解析】二尖瓣狭窄时，心尖部可闻及舒张中晚期隆隆样杂音，呈递增型，音调较低而局限，左侧卧位呼气末时较清楚，常伴有第一心音亢进、二尖瓣开放拍击音及舒张期震颤，肺动脉瓣第二心音亢进、分裂；主动脉瓣关闭不全所致的相对性二尖瓣狭窄的杂音，称为奥-弗杂音 (Austin-Flint 杂音)，性质柔和，不伴有第一心音亢进、开瓣音，无震颤。

本题知识点：心脏血管检查-视诊、触诊、叩诊及瓣膜、心率、心律、心音听诊。

32. 【正确答案】D

【答案解析】钟摆律或胎心律见于心肌有严重病变时，如大面积急性心肌梗死、重症心肌炎等。

本题知识点：心脏血管检查-视诊、触诊、叩诊及瓣膜、心率、心律、心音听诊。

33. 【正确答案】E

【答案解析】水冲脉：脉搏骤起骤降，急促而有力。检查者用手紧握患者手腕掌面，将患者的前臂高举过头，则水冲脉更易触知。

本题知识点：心脏杂音产生机制及特征、心包摩擦音听诊、血管检查及周围血管征。

34. 【正确答案】E

【答案解析】HBeAg 阳性是病毒复制的标志，传染性强。急性乙肝病毒感染者，如果 HBeAg 持续阳性，则有转为慢性感染的趋势。

本题知识点：肝脏病实验室检查。

35. 【正确答案】B

【答案解析】尿胆红素定性试验：

(1) 参考值：正常定性为阴性。

(2) 临床意义：尿胆红素定性试验阳性提示血液中 CB 增高。肝细胞性黄疸为阳性；阻塞性黄疸为强阳性；溶血性黄疸为阴性。

本题知识点：肝脏病实验室检查。

36. 【正确答案】D

【答案解析】尿量 < 400ml/24h 或 < 17ml/h 为少尿；尿量 < 100ml/24h 为无尿。

本题知识点：尿液检查。

37. 【正确答案】C

【答案解析】内生肌酐清除率（Ccr）测定：Ccr是指肾脏在单位时间内把若干毫升血浆中的内生肌酐全部清除出去。Ccr是测定肾小球滤过功能最常用的方法，也是反映肾小球滤过功能的主要指标。

本题知识点：肾功能检查。

38. 【正确答案】B

【答案解析】血浆纤维蛋白原增高可见于糖尿病、急性心肌梗死、急性肾炎、多发性骨髓瘤、休克、大手术后、急性感染、妊娠高血压综合征、恶性肿瘤及血栓前状态等。

本题知识点：血栓与止血检查。

39. 【正确答案】C

【答案解析】网织红细胞计数反映骨髓造血功能状态，对贫血的鉴别诊断及指导治疗有重要意义。

反映骨髓造血功能状态 ①增多：表示骨髓红细胞系增生旺盛。溶血性贫血和急性失血性贫血时明显增多；缺铁性贫血和巨幼细胞贫血时可轻度增多。②减少：表示骨髓造血功能减低，见于再生障碍性贫血、骨髓病性贫血（如急性白血病）。

本题知识点：血液的一般检查。

40. 【正确答案】E

【答案解析】尿中酮体量一般检查法为阴性。尿酮体阳性见于糖尿病酮症酸中毒、妊娠剧吐、重症不能进食等脂肪分解增强的疾病。

本题知识点：尿液检查。

41. 【正确答案】D

【答案解析】变异型心绞痛：常于休息或安静时发病，心电图可见S-T段抬高，常伴有T波高耸，对应导联S-T段下移。

本题知识点：常见异常心电图。

42. 【正确答案】B

【答案解析】U波：在胸导联上（尤其V₃），U波较清楚，方向与T波方向一致。U波增高常见于低血钾。

本题知识点：正常心电图。

43. 【正确答案】B

【答案解析】左室肥大的心电图表现 ①QRS波群电压增高： R_{V_5} 或 $R_{V_6} > 2.5mV$ ， R_{V_5} 或 $R_{V_6} + S_{V_1} > 4.0mV$ （男）或 $> 3.5mV$ （女）。②心电轴左偏。③QRS波群时间延长到0.10~0.11s。④ST-T改变，以R波为主的导联中，ST段下移 $\geq 0.05mV$ ，T波低平、双向或倒置；左室肥大常见于高血压心脏病、二尖瓣关闭不全、主动脉瓣病变、心肌病等。

本题知识点：常见异常心电图。

44. 【正确答案】B

【答案解析】胃肠道穿孔：最多见于胃或十二指肠穿孔，立位X线透视或腹部平片可见：两侧膈下有弧形或半月形透亮气体影。若并发急性腹膜炎则可见肠管充气积液膨胀，肠壁间隔增宽，在腹平片上可见腹部肌肉与脂肪层分界不清。

本题知识点：呼吸、循环、消化、泌尿系统、骨与关节、中枢神经系统影像学表现。

45. 【正确答案】C

【答案解析】原发性支气管肺癌（肺癌）周围型：X线表现为密度增高，轮廓模糊的结节状或球形病灶，逐渐发展可形成分叶状肿块；发生于肺尖的癌称为肺沟癌。HRCT有利于显示结节或肿块的形态、边缘、周围状况以及内部结构等，可见分叶征、毛刺征、胸膜凹陷征、空泡征或支气管充气征（直径小于3cm以下的癌，肿块内见到的小圆形或管状低密度影），同时发现肺门或纵隔淋巴结肿大更有助于肺癌的诊断。增强CT能更早发现肺门、纵隔淋巴结转移。
本题知识点：呼吸、循环、消化、泌尿系统、骨与关节、中枢神经系统影像学表现。

46. 【正确答案】A

【答案解析】风湿性心脏病

(1) 单纯二尖瓣狭窄 X线表现为左心房及右心室增大，左心耳部凸出，肺动脉段突出，主动脉结及左心室变小，心脏呈梨形。

(2) 主动脉瓣关闭不全 左心室明显增大，升主动脉、主动脉弓普遍扩张，心脏呈靴形。

本题知识点：呼吸、循环、消化、泌尿系统、骨与关节、中枢神经系统影像学表现。

47. 【正确答案】B

【答案解析】如肠鸣音次数多，且呈响亮、高亢的金属音，称肠鸣音亢进，见于机械性肠梗阻。

本题知识点：腹部检查。

48. 【正确答案】C

【答案解析】触及质地坚硬、表面凹凸不平的包块应考虑直肠癌。
本题知识点：肛门、直肠检查，脊柱与四肢检查。

49. 【正确答案】D

【答案解析】膝反射见于深反射。

本题知识点：神经系统检查。

50. 【正确答案】E

【答案解析】前壁心肌梗死特征性心电图改变的导联为： $V_1 \sim V_2$ ， $V_1 \sim V_3$ 导联的改变可提示前间壁的心肌梗死。

本题知识点：常见异常心电图。