

口腔组织病理学题目 (50 题)

1. 构成釉质的基本结构是

- A. 釉柱
- B. 釉梭
- C. 釉板
- D. 牙本质小管
- E. 釉丛

2. 胶原纤维排列与牙本质小管平行, 且与表面垂直, 靠近冠部最先形成的牙

本质是

- A. 管周牙本质
- B. 罩牙本质
- C. 球间牙本质
- D. 修复性牙本质
- E. 骨样牙本质

3. 下列不属于牙本质的反应性改变的为

- A. 修复性牙本质
- B. 透明牙本质
- C. 罩牙本质
- D. 骨样牙本质
- E. 硬化牙本质

4. 结合上皮的组织来源为

- A. 缩余釉上皮
- B. Malassez 上皮剩余
- C. 上皮根鞘
- D. 牙乳头
- E. 牙囊

5. 在牙周膜中能够起到对抗侧向力, 将牙向牙槽窝内牵引, 保持牙齿直立作用的主纤维束是

A. 根间组

B. 根尖组

C. 斜行组

D. 水平组

E. 牙槽嵴组

6. 下列哪项不属于角质细胞分层

A. 角化层

B. 粒层

C. 棘细胞层

D. 基底层

E. 生发层

7. 上皮层中层次最多, 细胞为多边形的细胞是

A. 角化层

B. 颗粒层

C. 棘细胞层

D. 基底层

E. 黑色素细胞

8. 胚胎第 4 周, 额鼻突的末端被两个凹陷分成三个突起, 中间的称为中鼻突, 两侧的称为

A. 球状突

B. 侧鼻突

C. 上颌突

D. 下颌突

E. 额鼻突

9. 胚胎第三周, 前脑的下端出现的突起是

A. 额鼻突

B. 下颌突

C. 上颌突

D. 中鼻突

E. 球状突

10. 6对鳃弓中, 第1对最大称

A. 舌弓

B. 腭弓

C. 下颌弓

D. 舌咽弓

E. 上颌弓

11. 可以成为某些牙源性肿瘤或者囊肿, 残留于颌骨中的起源于牙板残余上皮称为

A. Malassez 上皮剩余

B. 外釉上皮

C. 星网状层

D. Serre 上皮剩余

E. 上皮根鞘

12. 牙齿发育的开始是

A. 成釉器的出现

B. 牙乳头的发育

C. 牙囊的分化

D. 牙板的发生

E. 牙胚的形成

13. 含牙囊肿的定义是

- A. 囊壁包含一个未萌出牙的牙根
- B. 囊壁包含一个发育异常的牙体
- C. 囊壁包含一个未萌出的牙体
- D. 囊壁包含一个已萌出牙的牙根
- E. 囊壁包含一个未萌出牙的牙冠



14. 属于炎症性囊肿, 囊肿较小时可随拔除之残根或患牙一起完整摘除, 为附着于患牙根尖部的软组织囊性肿物, 为哪种疾病的表现

- A. 鼻腭管囊肿
- B. 黏液囊肿
- C. 含牙囊肿
- D. 根尖囊肿
- E. 多形性腺瘤



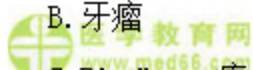
15. 颌骨内最常见的牙源性囊肿是

- A. 牙源性角化囊肿
- B. 含牙囊肿
- C. 萌出囊肿
- D. 成人龈囊肿
- E. 根尖囊肿



16. 最常见的牙源性肿瘤

- A. 成釉细胞纤维瘤
- B. 牙瘤
- C. Pindborg 瘤
- D. 牙源性角化囊性瘤



E. 成釉细胞瘤

17. 以下疾病中, 在病理学中可以称为“错构瘤”或“发育畸形”的为

A. 牙源性钙化上皮瘤

B. 成釉细胞瘤

C. 牙瘤

D. 牙源性角化囊性瘤

E. 成釉细胞纤维瘤

18. 关于釉质龋病理变化的叙述, 不正确的是

A. 由表层至深层可分为透明层、脱矿层、病损体部、表层

B. 树胶或喹啉浸渍暗层可表现为暗黑色

C. 窝沟龋通常可形成口小底大的潜行性龋

D. 表层中有抗酸力强的特性

E. 病损体部脱矿最严重

19. 牙本质龋的脱矿层虽有着色, 但窝洞制备时可以保留, 是由于

A. 脱矿不明显

B. 着色是修复性牙本质的形成

C. 防止发生继发龋

D. 无细菌侵入

E. 有部分软化牙本质

20. 牙骨质可以随着牙周膜纤维的改变和更替不断沉积, 形成

A. 继发性牙骨质

B. 无细胞牙骨质

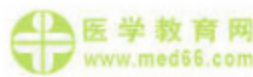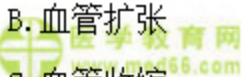C. 细胞牙骨质

D. 新生牙骨质

E. 继发性牙本质

21. 牙髓的增龄性变化中，牙髓血管中的变化中会出现

- A. 胆固醇沉积
- B. 血管扩张
- C. 血管收缩
- D. 血栓形成
- E. 血管坏死



22. 牙髓中的主要细胞成分是

- A. 成牙本质细胞
- B. 成纤维细胞
- C. 未分化的间充质细胞
- D. 组织细胞
- E. 淋巴细胞



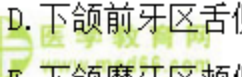
23. 纵向磨片中，观察到在牙尖部分的釉质生长线呈

- A. 树丛形
- B. 环形
- C. 线形
- D. 直线形
- E. 水波形



24. 关于密质骨的分布，下列说法错误的是

- A. 密质骨是颌骨内、外骨板延伸的部分
- B. 表面为平行骨板，深部有不同厚度的哈弗系统
- C. 上颌前牙区唇面牙槽骨很薄
- D. 下颌前牙区舌侧骨板比颊侧厚
- E. 下颌磨牙区颊侧密质骨很薄



25. 结合上皮

- A. 是牙龈上皮附着在牙表面的一条带状上皮
- B. 是牙龈上皮在游离龈的边缘转向内侧覆盖的龈沟壁形成的上皮
- C. 是有角化的复层鳞状上皮, 有上皮钉突
- D. 连接牙槽骨和牙骨质之间的致密结缔组织
- E. 属于成熟分化的上皮组织

26. 在人类退化为 5~8 条平行皱襞的是

- A. 丝状乳头
- B. 菌状乳头
- C. 轮廓乳头
- D. 叶状乳头
- E. 以上都不是

27. 在基底部有垂直于基底面的纵纹, 可称为

- A. 闰管
- B. 发育管
- C. 分泌管
- D. 盲管
- E. 以上都不正确

28. 以下关于混合性腺泡的叙述, 不正确的是

- A. 黏液细胞紧接闰管
- B. 浆液细胞呈新月状覆盖于腺泡的盲端表面
- C. 能形成半月板的结构
- D. 胞质内无黏原颗粒
- E. 由黏液细胞和浆液细胞组成

29. 全部由浆液性腺泡组成, 故属纯浆液腺的是

- A. 腮腺
- B. 下颌下腺
- C. 舌下腺
- D. 唇腺
- E. 腭腺

30. 氟斑牙的结构造就了以下哪种特点

- A. 牙冠高度坚固
- B. 酸更容易侵入
- C. 抗酸性更低
- D. 釉柱更加紧密
- E. 釉柱间基质钙化更加彻底

31. 关于氟牙症的病理表现，以下正确的是

- A. 缺陷区釉柱末端不清晰
- B. 釉柱之间可见釉质矿化不良
- C. 釉质深部过度矿化
- D. 牙本质界弧形模糊
- E. 釉质表层钙化不良

32. 关于遗传性乳光牙本质的说法，以下叙述正确的是

- A. 釉质结构异常
- B. 釉质容易脱落
- C. 牙齿不易磨损
- D. 病变龋坏多见
- E. 牙齿磨损不显著



33. 因感染导致恒磨牙的先天畸形, 呈圆顶形, 牙尖缩窄, 咬合面直径小于牙颈部直径, 咬合面及牙冠近咬合面  $1/3$  表面有许多颗粒状细小的釉质球团, 为以下哪一项

A. 哈钦森切牙

B. 氟牙症

C. 牛牙症

D. 特纳牙

E. 桑葚状磨牙

34. 下列服用四环素后可导致乳牙变色的是

A. 胚胎 29 周之前

B. 胚胎 29 周至胎儿出生

C. 出生至 8 岁之间

D. 8 岁之后

E. 以上均不正确

35. 病理表现为炎症四处扩散, 中性粒细胞广泛浸润至整个牙髓组织, 形成多处小脓肿, 髓腔压力增加, 可引起牙髓液化坏死的是

A. 急性牙周脓肿

B. 急性增生性牙髓炎

C. 急性化脓性牙髓炎

D. 急性浆液性根尖周炎

E. 急性浆液性牙髓炎

36. 坚实, 粉红色, 不易出血, 镜下见增生的炎症性组织表面有复层鳞状上皮覆盖。此为以下哪项的病理表现

A. 上皮型牙髓息肉

B. 慢性闭锁性牙髓炎

C. 溃疡型牙髓息肉

- D. 慢性溃疡性牙髓炎
- E. 急性牙髓炎

37. 发生在年轻恒牙的牙髓炎多见于

- A. 慢性闭锁性牙髓炎
- B. 慢性溃疡性牙髓炎
- C. 慢性增生性牙髓炎
- D. 急性牙髓炎
- E. 牙髓网状变性

 医学教育网  
www.med66.com

38. 化脓性根尖周炎根管粗大和根尖孔也较大的牙齿最理想的排脓途径为

- A. 经龋洞排脓
- B. 深的牙周袋排脓
- C. 经黏膜、皮肤排脓
- D. 可通过上颌窦排脓
- E. 可通过耳道排脓

39. 根尖周组织病理切片镜下可见大量中性粒细胞渗出，局部组织坏死液化，脓肿形成，并向邻近骨髓腔扩展，产生局限性的牙槽突骨髓炎属于哪期

- A. 急性浆液性根尖周炎
- B. 急性牙槽脓肿
- C. 慢性根尖肉芽肿
- D. 慢性根尖周脓肿
- E. 根尖囊肿

40. 根尖周肉芽肿内上皮大多数可能来源于

- A. Serres 上皮剩余
- B. Malassez 上皮剩余
- C. 口腔粘膜上皮

- D. 呼吸道上皮
- E. 牙周袋壁上皮

41. 慢性龈炎的病理变化中纤维增生型不包括

- A. 上皮纤维结缔组织增生束
- B. 束间可见淋巴细胞及浆细胞浸润
- C. 毛细血管增生不明显
- D. 牙龈的纤维结缔组织水肿明显
- E. 炎症成分比水肿型为少

42. 结合上皮向根方增殖, 延伸, 形成深牙周袋, 是以下哪项病理表现

- A. 牙周炎静止期
- B. 牙周炎活动期
- C. 牙周变性
- D. 牙周创伤
- E. 牙周萎缩

43. 下列哪一项属于口腔白斑的病理表现

- A. 有非典型细胞
- B. 基底细胞空泡样变性
- C. 粒层不明显
- D. 棘层松解
- E. 上皮增生

44. 口腔扁平苔藓临床上主要表现为

- A. 网纹状
- B. 丘疹状
- C. 斑状型
- D. 溃疡型

E. 疱型

45. 上皮的棘层、基底层或固有层镜下可见 Civatte 小体的是

A. 白斑

B. 红斑

C. 天疱疮

D. 盘状红斑狼疮

E. 扁平苔藓

46. 慢性盘状红斑狼疮的病理变化不包括

A. 上皮表面角化, 可见角质栓塞

B. 上皮基底细胞液化

C. 上皮下血管扩张, 可见玻璃样血栓

D. 上皮下血管周有中性粒细胞浸润

E. 上皮下血管周围有类纤维蛋白沉积

47. 临床上出现周缘扩展现象和尼氏征阳性的病变是

A. 脓疱

B. 血疱

C. 水疱

D. 基层下疱

E. 棘层内疱

48. 以下关于基层下疱的描述中, 错误的是

A. 可见于多形渗出性红斑

B. 疱在基底层之下

C. 可见于天疱疮

D. 基底细胞变性

E. 上皮全层与固有层分离

49. 下列关于多形性腺瘤特点的描述正确的一项是

- A. 光镜下表现为细胞多形性而不是结构多形性
- B. 是最常见的唾液腺恶性肿瘤
- C. 大唾液腺以下颌下腺为主，小唾液腺以腮腺多见
- D. 临床上生长迅速，肿瘤不规则
- E. 表面有结节，触之软硬不一，可活动

50. 涎腺黏液表皮样癌的细胞成分为

- A. 黏液细胞、表皮样细胞和未分化细胞
- B. 表皮样细胞、中间细胞和未分化细胞
- C. 黏液细胞和表皮样细胞
- D. 黏液细胞、表皮样细胞和中间细胞
- E. 表皮样细胞和中间细胞

### 口腔组织病理学答案及解析

1. 【正确答案】A

【答案解析】釉质的基本结构是釉柱。

本题知识点：牙釉质和牙本质

2. 【正确答案】B

【答案解析】罩牙本质是靠近冠部最先形成的牙本质，其中的胶原纤维的排列与牙本质小管平行，且与牙面垂直，矿化均匀。

本题知识点：牙釉质和牙本质

3. 【正确答案】C

【答案解析】牙本质的间质为矿化的间质，其中在冠部靠近釉质最先形成的牙本质为罩牙本质。不属于牙本质的反应性改变。

本题知识点：牙釉质和牙本质

4. 【正确答案】A

【答案解析】当釉质发育完成后，成釉细胞、中间层细胞和星网状层与外釉上皮细胞结合，形成缩余釉上皮。当牙齿萌出到口腔，缩余釉上皮在牙颈部形成牙龈的结合上皮。

本题知识点：牙周组织

5. 【正确答案】E

【答案解析】牙槽嵴组纤维：主要分布在牙齿的四周，邻面无此纤维。其功能是将牙齿向牙槽窝内牵引，对抗侧向力，保持牙直立。

本题知识点：牙周组织

6. 【正确答案】E

【答案解析】角质细胞：角化的鳞状上皮主要由角质细胞构成，由表层至深层共分为四层：角化层、粒层、棘细胞层、基底层。

本题知识点：口腔黏膜基本结构及分类

7. 【正确答案】C

【答案解析】棘细胞层：位于粒层的深部，细胞体积大，多边形，由增生的基底细胞发育而来，胞质常伸出许多小的刺状突起，称细胞间桥。在透射电镜下观察，细胞间桥的突起相连为桥粒。

本题知识点：口腔黏膜基本结构及分类

8. 【正确答案】B

【答案解析】胚胎第4周末，额鼻突的末端被两个凹陷分别分成三个突起，中间的称为中鼻突，两侧的称为侧鼻突。

本题知识点：面部发育

9. 【正确答案】A

【答案解析】面部的发育始于胚胎第3周，此时前脑的下端出现额鼻突。

本题知识点：面部发育

10. 【正确答案】C

【答案解析】胚胎发育到第4周时，在胚体头部两侧出现6对柱状弓形隆起，称为鳃弓。鳃弓之间有鳃沟。6对鳃弓中，第1对最大称为下颌弓；第2对称舌弓；第3对称舌咽弓；其余3对无特别的名称。

本题知识点：面部发育

11. 【正确答案】D

【答案解析】成釉器钟状期末残余的牙板上皮以上皮岛或上皮团的形式存在于颌骨或牙龈中，婴儿时期俗称为“马牙”，可自行脱落。但是在某些刺激因素下可形成牙源性肿瘤或囊肿。此部分上皮被称作 Serre 上皮剩余。

本题知识点：牙的发育

12. 【正确答案】D

【答案解析】牙胚由牙板及邻近的外胚间叶组织发育而来，牙板的发生是牙齿发育的开始。

本题知识点：牙的发育

13. 【正确答案】E

【答案解析】含牙囊肿又称滤泡囊肿，是指囊壁包含一个未萌牙的牙冠并附着于该牙的牙颈部的囊肿。多发生于10~39岁男性患者，下颌第三磨牙区最常见。

本题知识点：牙源性囊肿

14. 【正确答案】D

【答案解析】根尖周囊肿是颌骨内最常见的牙源性囊肿，属于炎症性囊肿，肉眼见囊肿大小和囊壁厚薄不一，囊肿较小时可随拔除之残根或患牙一起完整摘除，为附着于患牙根尖部的软组织囊性肿物。

本题知识点：牙源性囊肿

15. 【正确答案】E

【答案解析】根尖周囊肿是颌骨内最常见的牙源性囊肿，属于炎症性囊肿。

本题知识点：牙源性囊肿

16. 【正确答案】E

【答案解析】成釉细胞瘤占牙源性肿瘤的60%以上，是最常见的牙源性肿瘤。成釉细胞纤维瘤是一种较少见的牙源性肿瘤，其主要特征是牙源性上皮和间叶组织同时增殖，但不伴牙本质和釉质形成。

本题知识点：良性牙源性肿瘤

17. 【正确答案】C

【答案解析】牙瘤是成牙组织的错构瘤或发育畸形，不是真性肿瘤。

本题知识点：良性牙源性肿瘤

18. 【正确答案】A

【答案解析】结合透射光显微镜观察早期平滑面釉质龋纵断磨片，由深层至表层病变可分为四层，即透明层、暗层、病损体部、表层。

本题知识点：釉质龋


19. 【正确答案】D

【答案解析】牙本质脱矿后，由于细菌产物与牙本质中蛋白质相互作用的结果，色素容易沉着，脱矿层可被染成棕黄色。备洞时，只需去除感染牙本质，而不必将仅有脱矿而无细菌的脱矿层去除。脱矿层仅开始脱矿，虽有着色，但临床



上其硬度与正常牙本质差异不大。由于临床上很难确定细菌的侵入范围，因此，一般根据牙本质的硬度和着色两个标准来判断。

本题知识点：牙本质龋

 医学教育网  
www.med66.com  
20. 【正确答案】A

 医学教育网  
www.med66.com

【答案解析】当牙周膜的纤维因适应牙齿功能的需要发生改变和更替时，牙骨质可通过不断的增生沉积而形成继发性牙骨质。

本题知识点：牙骨质

 医学教育网  
www.med66.com

 医学教育网  
www.med66.com

 医学教育网  
www.med66.com  
21. 【正确答案】A

 医学教育网  
www.med66.com

【答案解析】随着年龄的增长，牙髓血管中可出现机体其它部位出现的胆固醇沉积，可使管壁黏附性增强并引起局部炎症反应，进而导致牙髓活力降低，出现退行性变。

本题知识点：牙髓

 医学教育网  
www.med66.com

 医学教育网  
www.med66.com

22. 【正确答案】B

【答案解析】成纤维细胞：是牙髓中的主要细胞，故又称为牙髓细胞。细胞呈星形，有胞质突起相互连接，核染色深，胞质淡染、均匀。

本题知识点：牙髓

 医学教育网  
www.med66.com

 医学教育网  
www.med66.com

23. 【正确答案】B

【答案解析】釉质生长线在纵向磨片中，生长线自釉牙本质界向外，沿着釉质形成的方向，在牙尖部呈现环状排列包绕牙尖。


本题知识点：牙釉质

 医学教育网  
www.med66.com

 医学教育网  
www.med66.com

24. 【正确答案】E

【答案解析】密质骨是牙槽骨的外表部分，即颌骨内、外骨板延伸的部分。密质骨表面为平行骨板，深部有致密的不同厚度的哈弗系统的骨。密质骨在上颌前牙区很薄，下额的密质骨，在磨牙区颊侧骨板也增厚。

 医学教育网  
www.med66.com

 医学教育网  
www.med66.com

本题知识点：牙槽骨

25. 【正确答案】A

【答案解析】结合上皮是牙龈上皮附着在牙表面的一条带状上皮，从龈沟底开始，向根尖方向附着在釉质或者牙骨质的表面。属于无角化的鳞状上皮，无上皮钉突。结合上皮是一种未成熟的分化低的简单上皮。

本题知识点：牙龈

26. 【正确答案】D

【答案解析】叶状乳头：位于舌侧缘的后部。人类中此乳头已退化为5~8条平行的皱襞。正常时此乳头不明显，一旦发生炎症则可引起肿痛。

本题知识点：口腔黏膜分类及组织结构

27. 【正确答案】C

【答案解析】分泌管与闰管相延续。管径较粗，管壁由单层柱状上皮所组成。核圆形，位于细胞中央或近基底部。胞质丰富，呈强嗜酸性。在基底部有垂直于基底面的纵纹，所以分泌管又称纹管。发育管、盲管是干扰说法。

本题知识点：唾液腺组织结构

28. 【正确答案】D

【答案解析】混合性腺泡由黏液细胞和浆液细胞组成。前者组成腺泡之大部分，紧接闰管；后者呈新月状覆盖于腺泡的盲端表面，又名半月板。浆液细胞的分泌物有细胞间小管通入腺泡腔内。

本题知识点：唾液腺组织结构

29. 【正确答案】A

【答案解析】腮腺全部由浆液性腺泡组成，故属纯浆液腺，但在新生儿的腮腺中可见少量黏液细胞。腮腺闰管长，有分支；分泌管多，染色浅。

本题知识点：唾液腺组织学特点

30. 【正确答案】B

【答案解析】形态学观察氟牙症牙面显示，发育不全使釉面横纹中断，在发育缺陷区牙面上可见清楚的釉柱末端。镜下可见釉质矿化不良，尤其是在釉柱之间及有机物较多的薄弱处。表层钙化良好，其深在的表层下区存在弥漫性的矿化不良。病变牙具有抗龋性，这是由于虽然病变使酸更易侵入，但釉柱较正常时有更强的抗酸溶解性。

本题知识点：氟牙症

31. 【正确答案】B

【答案解析】形态学观察氟牙症牙面显示，发育不全使釉面横纹中断，在发育缺陷区牙面上可见清楚的釉柱末端。镜下可见釉质矿化不良，尤其是在釉柱之间及有机物较多的薄弱处。但釉质表层过度矿化，釉柱方向不规则，釉质牙本质界的弧形结构较正常牙更加明显。

本题知识点：氟牙症

32. 【正确答案】B

【答案解析】遗传性乳光牙本质的患牙大部分病例釉质结构正常，但釉质很易剥脱，牙本质暴露后牙齿显著磨损，严重者牙被磨损至牙龈水平。病变牙中龋少见，推测是由于牙本质中龋入侵通道减少，龋被局限于牙表层，很易磨去。

本题知识点：牙本质形成缺陷

33. 【正确答案】E


【答案解析】由于梅毒螺旋体引起的第一恒磨牙的病变称桑葚牙，病变牙呈圆顶形，牙尖缩窄，咬合面直径小于牙颈部直径，咬合面及牙冠近咬合面1/3表面有许多颗粒状细小的釉质球团，呈桑葚状。

本题知识点：先天性梅毒牙

34. 【正确答案】B

【答案解析】在胚胎 29 周至胎儿出生之间任何时候孕母摄入药物，可导致乳牙的变色，故在此期间特别要注意慎用四环素。

本题知识点：四环素牙

 医学教育网  
www.med66.com  
35. 【正确答案】C

 医学教育网  
www.med66.com

【答案解析】急性牙髓炎后期炎症迅速向周围扩散，中性粒细胞广泛浸润至整个牙髓组织，形成多处小脓肿，此时，若炎性渗出未得到及时引流，髓腔压力极度增加，最终使整个牙髓液化坏死，此时称为急性化脓性牙髓炎。

本题知识点：急、慢性牙髓炎

 医学教育网  
www.med66.com  
36. 【正确答案】A

 医学教育网  
www.med66.com

【答案解析】牙髓息肉可分为两种：一种为溃疡型息肉，呈暗红色，有纤维素凝聚的黄色斑，探之易出血，镜下主要表现为增生的炎性肉芽组织，表面无上皮覆盖；另一种为上皮型息肉，较坚实，粉红色，不易出血，镜下见增生的炎症性组织表面有复层鳞状上皮覆盖。

本题知识点：急、慢性牙髓炎

 医学教育网  
www.med66.com  
37. 【正确答案】C

 医学教育网  
www.med66.com

【答案解析】慢性增生性牙髓炎多见于年轻恒牙，患牙有较大的穿髓孔，且根尖孔粗大，牙髓血运丰富，使炎性牙髓组织增生呈息肉状经穿髓孔突出，又称为牙髓息肉。

本题知识点：急、慢性牙髓炎

 医学教育网  
www.med66.com

 医学教育网  
www.med66.com

38. 【正确答案】A

【答案解析】化脓性根尖周炎中若根管粗大和根尖孔也较大的牙，其理想的排脓途径是经龋洞排脓。

本题知识点：急慢性根尖周炎

 医学教育网  
www.med66.com

 医学教育网  
www.med66.com

39. 【正确答案】B

【答案解析】急性根尖周炎可直接由急性牙髓炎向根尖周扩展而来，镜下可见有大量中性粒细胞渗出，局部组织坏死液化，脓肿形成，并向邻近骨髓腔扩展，产生局限性的牙槽突骨髓炎，此时称急性化脓性根尖周炎，也称急性牙槽脓肿。

本题知识点：急慢性根尖周炎

40. 【正确答案】B

【答案解析】根尖肉芽肿内的另一个重要特征是有上皮存在，其上皮绝大多数来自牙周膜的 Malassez 上皮剩余。少数病例也可来自：①口腔上皮，见于有瘻管口和口腔相通的病例，上皮可经瘻道长入，另一情况是牙周病患者，上皮可由牙周袋或受累的分叉上皮增生而来；②呼吸道上皮，见于病变和上颌窦相通时。

本题知识点：急慢性根尖周炎

41. 【正确答案】D

【答案解析】镜下见慢性龈炎主要在牙龈的龈沟壁处有炎症细胞浸润，在沟内上皮的下方可见中性粒细胞浸润，其下方为大量的淋巴细胞（主要为 T 淋巴细胞）。炎症细胞浸润区域的胶原纤维大多变性或丧失。纤维增生型：上皮纤维结缔组织增生成束，束间可见淋巴细胞及浆细胞浸润，毛细血管增生不明显，其炎症成分比水肿型为少。

本题知识点：牙龈疾病

42. 【正确答案】B

【答案解析】牙周炎活动期的病理变化包括结合上皮向根方增殖，延伸，形成深牙周袋，其周围有大量炎症细胞浸润这一特点。


本题知识点：牙周炎

43. 【正确答案】E

【答案解析】白斑主要表现为上皮增生，有过度正角化或过度不全角化，或两者同时出现为混合角化。上皮单纯性增生是良性病变，除上皮过度角化外还有

粒层明显和棘层增生，没有非典型细胞。上皮钉突虽伸长且变粗，但仍整齐，基底膜清晰。固有层和黏膜下层有淋巴细胞、浆细胞浸润。

本题知识点：口腔白斑

 医学教育网  
www.med66.com  
44. 【正确答案】A


 医学教育网  
www.med66.com

【答案解析】口腔扁平苔藓临床上主要表现为黏膜的白色或灰白色网状或线状条纹；舌黏膜主要表现为浅白色斑块。

本题知识点：口腔扁平苔藓


 医学教育网  
www.med66.com

 医学教育网  
www.med66.com  
45. 【正确答案】E

 医学教育网  
www.med66.com

【答案解析】扁平苔藓镜下见在上皮的棘层、基底层或固有层可见胶样小体或称 Civatte 小体，呈圆形或卵圆形。

本题知识点：口腔扁平苔藓

 医学教育网  
www.med66.com  
46. 【正确答案】D


 医学教育网  
www.med66.com

 医学教育网  
www.med66.com

【答案解析】慢性盘状红斑狼疮的病理变化包括：上皮表面有过度角化，多为过度正角化。粒层明显，角化层可有剥脱，有时可见角质栓塞；棘层萎缩变薄，有时可见上皮钉突增生、伸长；基底细胞发生液化变性，上皮与固有层之间可形成裂隙和小水疱，基底膜不清晰；上皮下结缔组织内有淋巴细胞浸润，毛细血管扩张，管壁不整，血管内可见玻璃样血栓，血管周围有 PAS 阳性类纤维蛋白沉积，管周有淋巴细胞浸润；胶原纤维发生类纤维蛋白变性，纤维水肿、断裂；基底膜可增厚。上述病理变化不一定同时存在。

本题知识点：慢性盘状红斑狼疮

 医学教育网  
www.med66.com

 医学教育网  
www.med66.com  
47. 【正确答案】E

【答案解析】用手指轻推外表正常的皮肤与黏膜，即可迅速形成水疱，或使原有的水疱在皮肤上移动。这种现象称尼科尔斯基征，即尼氏征阳性。常见于天疱疮。

本题知识点：口腔黏膜基本病理变化

 医学教育网  
www.med66.com

 医学教育网  
www.med66.com

48. 【正确答案】C

【答案解析】基层下疱：疱在基底层之下，基底细胞变性，使上皮全层与固有层分离。见于黏膜良性类天疱疮、多形渗出性红斑。

本题知识点：口腔黏膜基本病理变化

49. 【正确答案】E

【答案解析】多形性腺瘤是一种包膜情况不一，光镜下以结构多形性而不是细胞多形性为特征的肿瘤。在唾液腺良性肿瘤中最常见，大唾液腺主要发病于腮腺，小唾液腺以腭部多见。临床上通常生长缓慢，形状不规则，表面有结节，触之软硬不一，可活动。

本题知识点：多形性腺瘤

50. 【正确答案】D

【答案解析】黏液表皮样癌光镜下主要由三种细胞成分构成：黏液细胞、表皮样细胞和中间细胞。根据三种主要细胞成分的比例及细胞分化程度不同分为三种类型，高分化型、低分化型和中分化型。

本题知识点：黏液表皮样癌